

# Desinserción distal y rotura alta del tendón de Aquiles. A propósito de un caso.

## Introducción

La incidencia de roturas completas del tendón de Aquiles se ve incrementada significativamente a partir de la cuarta década de la vida, siendo más frecuente en hombres<sup>6</sup>. Juegan un rol fundamental factores biomecánicos y biológicos intrínsecos como condicionantes de esta patología<sup>7,12</sup>. La presencia de degeneración intratendinosa es un hallazgo frecuente, siendo la degeneración hipóxica el tipo prevalente<sup>9,10</sup>.

Se han observado patrones de rotura atípicos en pacientes que presentan patologías de base como insuficiencia renal crónica o la ingesta de corticoides a largo plazo, sin embargo no hemos encontrado en la literatura la asociación de rotura y desinserción de un mismo tendón<sup>1,14</sup>.

## Caso problema

Paciente Masculino, 49 años. Ex jugador de básquet profesional. Sin antecedentes. Consulta por dolor e impotencia funcional en tendón de Aquiles izquierdo. Al examen presenta dolor palpatorio e impotencia funcional absoluta. La maniobra de Thompson es positiva, se palpan 2 gaps en el tendón (figura 1). La R.M.N. demuestra la desinserción distal del tendón de Aquiles, asociado a rotura alta del mismo tendón (figuras 2 y 3)<sup>15</sup>.

Se decide reparación quirúrgica, se realiza anclaje distal con arpones y plástica de Cosentino para resolver la rotura alta del tendón<sup>2,3</sup>.

El posoperatorio consistió en inmovilización en equino y descarga por 6 semanas, 2 semanas con el tobillo próximo a los 90°, luego apoyo asistido con bota en flexión neutra por 2 semanas más. Retirada la inmovilización, calzado con realce de 2,5 cm en taco durante un mes.

La fase kinésica se inició a partir del 4º mes posoperatorio, al igual que el trabajo de rehabilitación en pileta. El uso de bicicleta se autorizó cumplidas 18 semanas posop., trabajos de fuerza - resistencia desde la semana 22 y de fuerza-potencia desde la semana 26. Cuando los test de fuerza, comparativos, marcaron un déficit menor del 15%, se iniciaron las fases de propiocepción y trote<sup>11</sup>.

## Resultados

El paciente decidió el cambio de actividad deportiva y no retornó a la actividad original (básquet recreativo). Los parámetros de *evaluación de la marcha* fueron normales; no se constató claudicación. La *movilidad subastragalina* fue normal. El *apoyo en punta de pie - 1er. intento*, presentó un déficit de 66 mm.; luego de 15 repeticiones generó un déficit de 91 mm<sup>13</sup>.

Se constató un *engrosamiento del tendón*, mediante inspección y R.N.M., siendo la palpación indolora (figura 4)<sup>4</sup>. La *maniobra de Thompson* evidenció la funcionalidad del tendón lesionado, resultando simétrica con el miembro sano. En cuanto a la *apreciación subjetiva del dolor*, el paciente se manifestó asintomático.

## Discusión

Se presenta un caso de disrupción atípica del aparato aquiliano, con desinserción distal asociada a rotura alta del tendón<sup>8</sup>. No se han encontrado descripciones de esta asociación lesional en la literatura.

Aunque las roturas en el cuerpo del tendón pueden ser tratadas satisfactoriamente en forma conservadora, la reparación quirúrgica se impone ante la desinserción tendinosa distal<sup>5</sup>. La técnica de aumentación con flexor propio del hallux, descrita por el Prof. Dr. Rodolfo Cosentino, se fundamenta en el aporte de un injerto músculo-tendinoso bien vascularizado, de buen volumen y que no suprime la función del músculo transplantado<sup>2</sup>. Se decidió utilizar esta técnica en virtud de la pérdida de sustancia que evidenciaba el tendón lesionado.

## Bibliografía

1. Chiou YM et al. Spontaneous Achilles tendon rupture in a patient with systemic lupus erythematosus after methyl prednisolone pulse therapy. *Lupus*. 2005;14(4)/321-325.
2. Cosentino R. Rotura del tendón de Aquiles. Tratamiento en casos inveterados o recidivados. *Boletines y trabajos de la S.A.O.T.*, 1979
3. Jones MP et al. Surgical interventions for treating acute achilles tendon rupture: key findings from a recent cochrane review. *J Bone Joint Surg Am*. 2012 Vol 94(12)/ 881-886.
4. Karjalainen P et al. Magnetic Resonance Imaging During Healing of Surgically Repaired Achilles Tendon Ruptures. *AJSM* 1997 vol. 25 (2) /164-171
5. Kocher M. et al. Operative versus nonoperative Management of Acute Achilles Tendon Rupture. *AJSM* 2002 vol. 30 (6) / 783-790.
6. Kouvalchouk J. F., Hassan E.. Patología del tendón de Aquiles: tenopatías, rupturas, heridas. *Encycl. Méd. Chir., Appareil locomoteur*. 1999. 14-090-A-10 (12p.).
7. Kouvalchouk J. F., Paús V.. Las Tendinopatías del Aquiles. Séptimo Congreso Internacional de Medicina y Traumatología del Deporte.
8. Kuwada G.. Classification of Tendo Achillis Rupture with Consideration of Surgical Repair Techniques *Journal of Foot Surgery* 1990 vol. 29 (4) / 361-365.
9. Möller M., Movin T., Granhed H., Lind K., Faxén E., Karlsson J.. Acute rupture of tendo Achillis. *Journal of Bone & Joint Surgery* 2001 vol. 83 B (6) / 843- 848.
10. Motta P., Errichiello C., and Pontini I.. Achilles Tendon Rupture. *AJSM* 1997 vol.25 (2) / 172-176
11. Paús V., Tratamiento incruento de las roturas del tendón de Aquiles. Primer congreso Franco-Argentino de Traumatología del Deporte. Hotel Sheraton Bs.As. Septiembre 2003.
12. Popovic N., Lemaire R.. Diagnosis and Treatment of acute ruptures of the Achilles tendon. *Acta Orthop Belg* 1999 vol.65 (4) / 458-471.
13. Silbernagel KG et al. Deficits in heel-rise height and achilles tendon elongation occur in patients recovering from an achilles tendon rupture. *Am J Sports Med*. 2012 Vol 40(7)/1564-1571.
14. Skovgaard D et al. Bilateral Achilles tendon rupture in individuals with renal transplantation. *Ugeskr Laeger*. 1996 Vol 30;159(1)/57-58.
15. Tonarelli JM, Mabry LM, Ross MD. Diagnostic imaging of an Achilles tendon rupture. *J Orthop Sports Phys Ther*. 2011 Vol 41(11)/904.

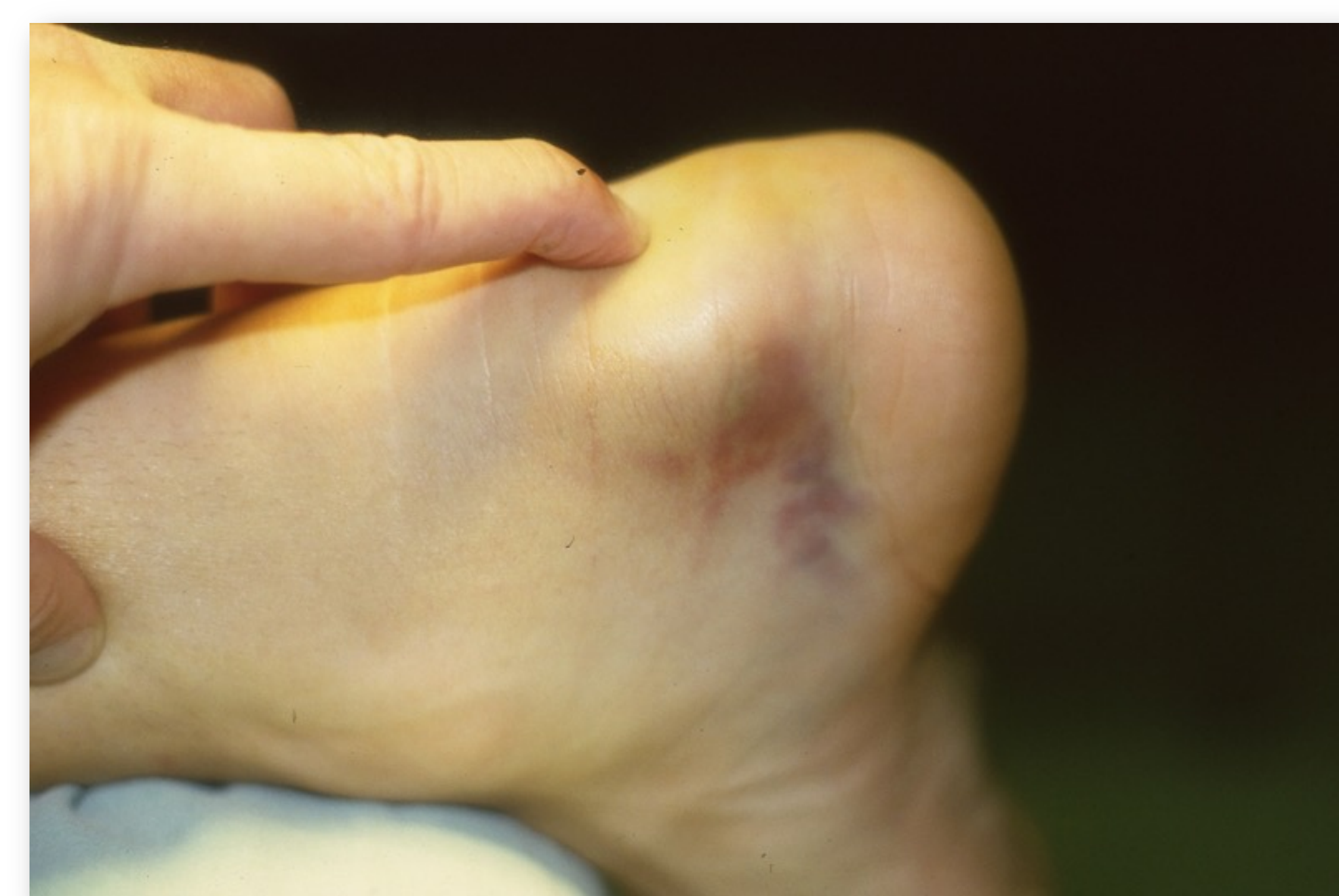

Figura 1

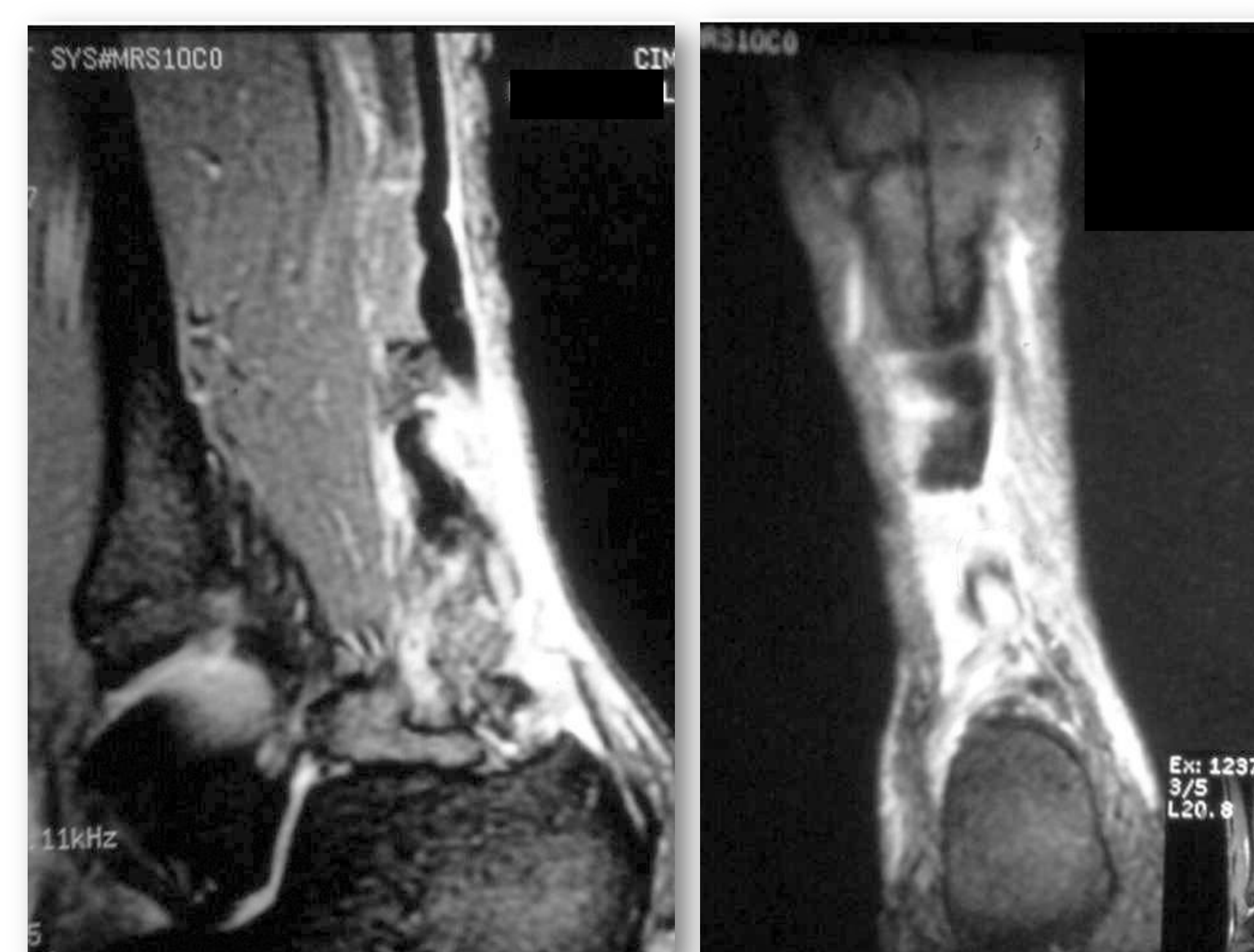


Figura 2

Figura 3

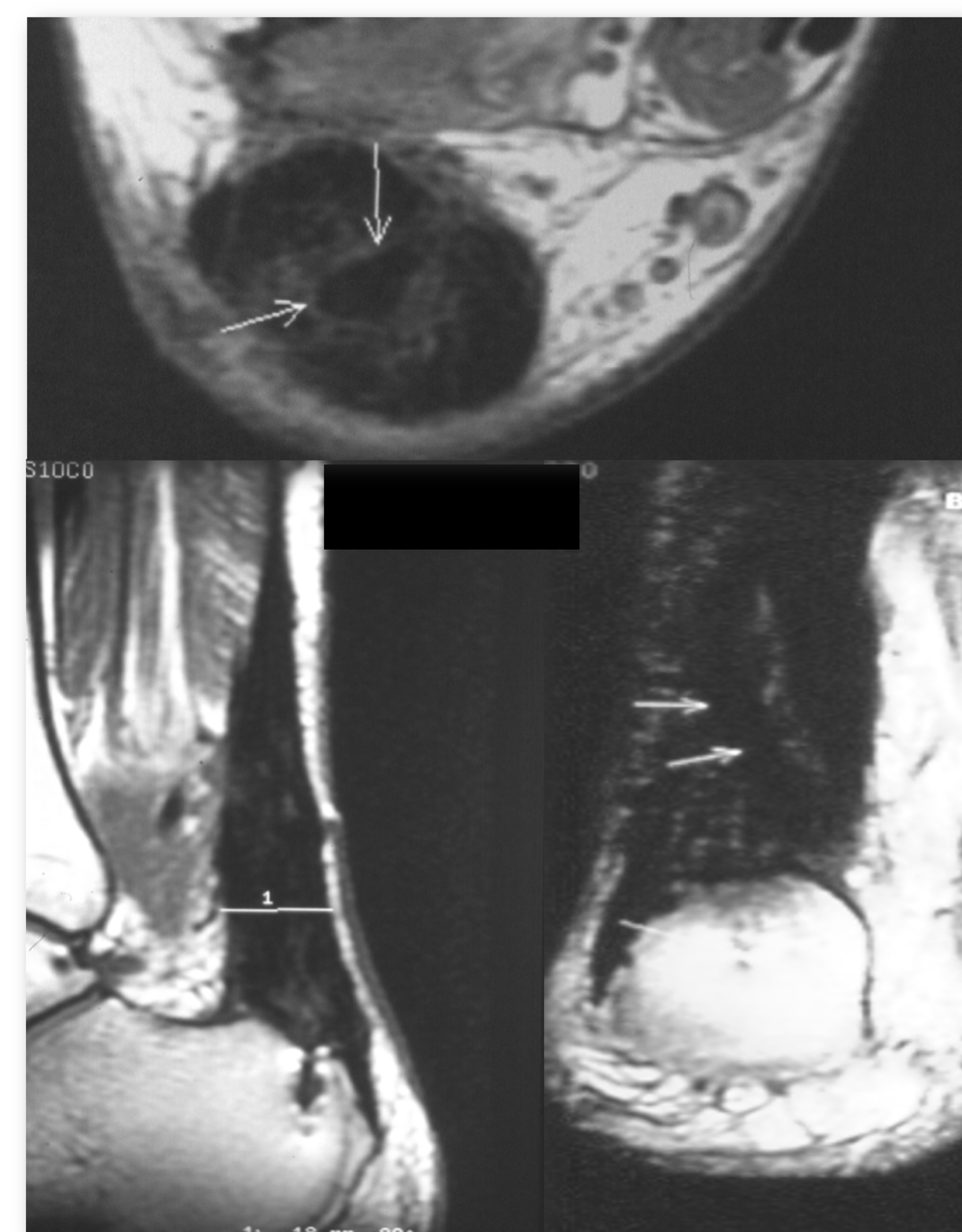


Figura 4. 2 años posop. Se evidencia el injerto incorporado